Aus dem Universitäts-Röntgen-Institut für die Medizinische Klinik
und die Medizinische Poliklinik zu Frankfurt a. M.
(Leiter: Professor Dr. Beutel)

Zur Frage des progressiven Schwundes des Unterkiefers

Inaugural-Dissertation
zur Erlangung der Zahnärztlichen Doktorwürde
der
Hohen Medizinischen Fakultät
der
Johann Wolfgang Goethe-Universität zu Frankfurt am Main
vorgelegt von

Ruth Leukel
aus Saarbrücken.

April 1941
Buchdruckerei Otto E. Schröder, Frankfurt am Main

Gedruckt mit Genehmigung der Medizinischen Fakultät der Johann Wolfgang Goethe-Universität zu Frankfurt am Main

Dekan: Prof. Dr. Guthmann
Referent: Prof. Dr. Beutel
Korreferent: Prof. Dr. Schreiber

Die im Folgenden angestellten Betrachtungen sind der Beschreibung einer Erkrankung des Unterkieferknochens gewidmet, die in keine der bisher bekannten Gruppen der Knochenerkrankungen des Kiefers einzureihen ist. Das nachstehend ausführlich beschriebene und betreffs seiner Aetiologie diskutierte Krankheitsbild äußert sich in einem progressiven Schwund des Unterkieferknochens, der zu einer peripheren Defektbildung geführt hat, die durch kein Tumorgewebe, kein klinisch nachweisbares Granulationsgewebe oder irgendwelche Flüssigkeit ausgefüllt wird.

Soweit ich das gesamte Schrifttum überblicken kann, konnte ich vier einschlägige Fälle auffinden, die über einen progressiven Schwund der Kieferknochen berichten, nämlich: *Römer, Thoma, Waßmund* und *Anders, Stenhuis* und *Nauta.*

Römer veröffentlicht folgenden Fall: Bei einer 31jährigen Patientin war innerhalb von elf Jahren der Unterkiefer so weit geschwunden, daß vom linken Kieferwinkel nur noch sehr wenig, vom aufsteigenden Ast nichts mehr vorhanden war. Der linke Horizontalast bestand nur noch aus einer dünnen Knochenspange, die nach dem Kieferwinkel zu federkielartig in eine Spitze auslief. Auf der rechten Seite war der Kieferschwund in Gegend von ehemals $\overline{76}$| auch erheblich. Doch standen vom Alveolarkamm noch Reste an den Wurzeln von $\overline{43}$|. $\overline{43}$| waren die letzten noch stehenden und vollkommen festen Zähne im Unterkiefer. Alle anderen wurden im Laufe von elf Jahren extrahiert, da sie stark gelockert waren. Zahnfleischentzündungen und Taschenteiterungen waren jedoch nicht nachzuweisen. Der Prozeß war nach Entfernung eines Ovars wegen Ovarial-Tumors rasch fortgeschritten, aber dann nach Einleitung einer roborierenden Diät mit vitaminreicher Nahrung und Arsen zum Stillstand gekommen.

Römer weiß keine Erklärung für den ungewöhnlichen Fall von Kieferschwund. Er stellte die Patientin auch dem Chirurgen *Payr*, Leipzig, vor, der auch trotz genauester Anamnese und Untersuchung keine Ursache für diesen „ungewöhnlichen und vielleicht einzig dastehenden Fall von progressivem Knochenschwund am Unterkiefer" finden konnte.

Ein ähnlicher Fall wird von *Thoma* mitgeteilt. Acht Jahre vor Beginn der Erkrankung wurden der Patientin wegen Abszeßbildungen die Zähne des Oberkiefers entfernt. Zwei Monate darauf wurden die Zähne des Unterkiefers locker und entfernt. Die

Mandibula schmerzte und zeigte Eiterabfluß. Ein Jahr später, nachdem der Kiefer vollkommen geheilt war, wurde Ersatz angefertigt. Sieben Jahre danach erlitt die jetzt 36jährige Patientin, nachdem sie schon einige Monate Schmerzen im rechten Unterkiefer hatte, eine Fraktur der rechten Mandibular auf den Faustschlag ihres drei Monate alten Babys. Die Röntgenaufnahme zeigte starke Atrophie des Horizontal-Astes, Fraktur und starke Dislokation und erweiterten Mandibularkanal des rechten Unterkiefers.

Die Patientin wurde symptomatisch behandelt. Nach 13 Monaten wurde sie wieder untersucht und geröntgt. Die physikalische Untersuchung ergab normale Befunde, ebenso die röntgenologische Untersuchung des ganzen Skeletts. Die Unterkieferbilder zeigten Resorptionen der ganzen Mandibula incl. Kondylen und aufsteigendem Ast.

Nach einigen Monaten wurde die Patientin neuerlich untersucht. Internistische und neurogolische Untersuchungen ergaben keinen krankhaften Befund, ebenso normale Calcium- und Phosphatwerte des Blutes. Wassermann und Kahn waren ebenfalls negativ. Auch bestand kein Kriterium für Tuberkulose. Die Röntgenuntersuchung ergab auch diesmal wieder vollkommen normale Skelettbefunde, Mandibula und Maxilla allerdings ausgenommen. Der Unterkieferknochen war vollständig verschwunden. Die Resorption hatte auf den Oberkiefer übergegriffen. Alveolarfortsatz, Tuberositas und Hamulus waren angegriffen. Der Patientin wurde eine Diät vorgeschrieben, die reich an Calcium, Phosphor und Vitaminen war. Trotzdem ging die Resorption weiter und hatte bis zur Veröffentlichung der *Thoma*'schen Arbeit schon den Knochen der Nase ergriffen.

Aus dem Oberkiefer wurde eine Probeexzision gemacht. Sie ergab atypisch gewuchertes Epithel, darunter Bindegewebe mit wenig Kernen. Das Bindegewebe durchzogen reichlich Gefäße und Kapillaren. Um die Gefäße befanden sich zellreicheres Bindegewebe und zerstreut Plasmazellen und mononucleäre Leukozyten. An einer Stelle des Präparates waren Knochenfragmente zu sehen. An einer anderen Stelle sah man eine Vermehrung der Mark- und Bindegewebsgefäße, ein Befund, der nach *Thoma* zwangsläufig eine Atrophie der Knochenbälkchen nach sich ziehen mußte. Andererseits war schwache Apposition von Osteoid an verschiedenen Stellen zu sehen. Eine Schicht Osteoblasten lag auf dem Osteoid. Im großen Ganzen war das Knochenmark fettig.

Eine korrekte Diagnose der Histologie dieses Gewebes hält *Thoma* nicht für möglich. Soviel ist ihm klar, daß Anhaltspunkte für irgendwelche inflamatorische Prozesse oder eine generali-

sierte Ostitis fibrosa (Hyperparathyreoidismus) nicht gegeben sind. Er nimmt an, daß die Erkrankung durch eine dentale Infektion eingeleitet wurde und progressiv fortschreitend alle Knochen im Bereich des fünften Gehirnnervens in den Resorptionsprozeß einschloß. Er erklärt dieses Progression durch neurogene Momente und klassifiziert die Krankheit als neurotrophische Atrophie.

„Ueber eine bisher unbekannte, destruierende Erkrankung der Kieferknochen" berichten *Waßmund* und *Anders*. Sie beschreiben zwei Fälle.

Im ersten Fall begann die Krankheit bei einem 31jährigen Patienten vor zwei Jahren mit einer Paradentose im Unterkiefer. Die Diagnose Paradentose wurde seinerzeit von einer großen Berliner Klinik gestellt. Seit dieser Zeit empfand der Patient Brennen im rechten und linken Unterkiefer und in der Lippe. Der Patient dachte an eine Schädigung mit Bleifarben und wurde deshalb von seiner Berufsgenossenschaft an das Rudolf Virchow-Krankenhaus überwiesen. Die internistische Untersuchung ergab außer einer beiderseitigen geschlossenen Lungen-Tuberkulose keine krankhaften Befunde. Blutbefund: normal. Der örtliche Befund ergab zahnlosen Unterkiefer. Es fehlte der Alveolarfortsatz. Beim Betasten war nur weiches Polster fühlbar. In der Molaren-Gegend rechts und links wölbte sich aus sonst gesunder Schleimhaut etwa erbsengroßes schlaffes Gewebe hervor. Im Oberkiefer standen noch Schneidezähne und Praemolaren, die klinisch und röntgenologisch ohne Anzeichen einer Paradentose waren. Auch sonst war im Oberkiefer kein krankhafter Befund wahrzunehmen. Bleisaum war im Ober- wie im Unterkiefer nicht zu sehen. Die regionären Lymphdrüsen waren ohne Befund.

Das Röntgenbild zeigte im Frontzahngebiet eine mandelgroße Aufhellung im Knochen, nach der Schleimhaut zu von einer linear-dünnen Knochenschale nur teilweise begrenzt, nach dem Kiefer-Körper hin zackig und unscharf begrenzt. Im Molaren-Gebiet des linken Unterkiefers sah man auf dem Röntgenbild ebenfalls zwei Hohlräume im Knochen, die unscharf begrenzt waren, von denen der eine Erbsen- und der andere Bohnengröße hatte. Daran schloß sich eine kleine, bohnengroße Aufhellung an, die bis zur Vorderkante des aufsteigenden Astes reichte. Im rechten Unterkiefer war ebenfalls ein halbmondförmiger Defekt im Kiefer-Körper sichtbar. Die Grenzen waren unscharf. Der Oberkiefer war röntgenologisch o. B. Es bestand auch nach dem Röntgenbild kein Verdacht auf Paradentose. *Waßmund* ist der Ansicht, daß klinischer wie röntgenologischer Befund auch im Unterkiefer eine Paradentose ausschließen und an Tumor oder dystrophische Knochenerkrankung denken lassen.

Bei der Probeexzision fiel *Waßmund* mit dem Instrument in gelblich-rotes, weiches Gewebe hinein. Das Tumor-Gewebe war von der Knochenwand leicht zu lösen und an keiner Stelle der Verflüssigung anheimgefallen.

Der histologische Befund lautete: „Granulationsgewebe mit haufenweiser Bildung von eosinophilen Leukozyten. Keine Malignität oder Spezifität" (S. 159).

Der Patient wurde operiert. Die Knochen-Lakunen wurden cürettiert und ihre Wände bis ins Gesunde mit der elektrischen Fräse abgetragen. Die Wunde heilte gut, doch trat nach sieben Monaten ein Rezidiv im linken Horizontalast auf. Nach erneuter Operation kam es zur Spontanfraktur. Nach weiteren neun Monaten griff der Prozeß auf den Oberkiefer über und rezidivierte erneut im Unterkiefer. Das Röntgenbild der rechten Oberkieferhälfte zeigte über der Wurzel des zweiten Praemolaren eine kleine herdförmige Aufhellung des Knochens. Die mesiale Hälfte der Alveole war beschädigt, während ihr distaler Teil und das Septum unversehrt blieben. Der Zahn hatte positive Vitalität. Da die Krankenkasse dem Patienten eine Aufnahme im Rudolf Virchow-Krankenhaus verweigerte, wurde der Patient nicht operiert und stellte sich erst nach $1^1/_2$ Jahren wieder dort vor. Klinische und röntgenologische Untersuchung ergaben, daß der Prozeß im Oberkiefer weiter fortgeschritten, im Unterkiefer nach der letzten Operation endgültige Heilung eingetreten war. Der durch den pathologischen Prozeß zerstörte und operativ entfernte Knochen war regeneratorisch wieder neugebildet, die Fraktur verheilt. Auch die Stelle, die bei der vorhergehenden Untersuchung als Recidiv angesprochen wurde, war verschwunden. *Waßmund* glaubt, daß möglicherweise die Spontanfraktur des Unterkiefers die als Rezidiv gedeutete Aufhellung im Röntgenbild zur knöchernen Ausheilung gebracht hat. Eine stationäre Aufnahme des Patienten zur Behandlung des Oberkiefers wurde von der Kasse nicht genehmigt. So unterblieb eine weitere Operation.

Waßmund hatte Gelegenheit, ein zweites Mal dieselbe Erkrankung zu beobachten. Bei einem 32jährigen Patienten, der in der Jugend eine Diphterie durchgemacht hatte, begann die Erkrankung mit einer Lockerung der oberen ersten Molaren, die daraufhin entfernt werden mußten. Die Wunden heilten trotz sorgfältigster Behandlung nicht. Auch $\overline{5}|$ mußte im Laufe der Behandlung entfernt werden.

Die Röntgenbilder zeigten wieder herdförmige Knochenzerstörungen wie bei Fall 1. Das Paradentium wurde wieder in diese Zerstörung einbezogen, woraus eine Zahnlockerung resultierte.

Auch die histologische Untersuchung ergab dieselben histologischen Befunde wie im ersten Fall.

Allgemeine Untersuchung, Blut-Untersuchung, Röntgen-Untersuchung des übrigen Skeletts ergaben keine krankhaften Befunde.

Um einem Recidiv vorzubeugen, wurde eine gründliche Operation im Gesunden vorgenommen. Im linken Unterkiefer reichte die Zerstörung bis zum Unterkieferrand. Daher wurde zur Sicherung der Kontinuität eine freie Transplantation aus dem Beckenkamm gemacht und erst nach acht Wochen zur eigentlichen Operation geschritten. Ueberraschenderweise fand man an den Stellen des Kieferkörpers, welche dem Transplantat benachbart waren, und wo man nach den vor zwei Monaten angefertigten Röntgenbildern das für diesen Fall typische Granulationsgewebe hätte finden müssen, Knochen, der neu entstanden sein mußte. Vom rechten Unterkiefer wurde das erkrankte Gebiet reseziert. Dabei wurde dasselbe Granulationsgewebe gefunden, wie im ersten Fall, nur mit dem Unterschied, daß an einigen Stellen Verflüssigung des Gewebes eingetreten war. Auch die erkrankten Gebiete des rechten und linken Oberkiefer-Knochens wurden reseziert. Hier war es nicht zu einer Verflüssigung der Granulationsmassen gekommen. Die Nachuntersuchung nach einem halben Jahr zeigte volle Ausheilung des ganzen Prozesses.

Stenhuis und *Nauta* beschreiben einen Fall von progressiver Resorption der Mandibula, die zum vollkommenen Schwund dieses Knochens führte, und von Entzündungserscheinungen begleitet war.

„Kinn und Untergesicht sind stark aufgeschwollen mit leicht blutigen Auswüchsen. Der Tumor ist gleichmäßig weich, keine Fluktuation, schmerzhaft bei Druck . . . Bei Druck quillt an vielen Stellen im Munde Eiter empor." (S. 608). Die Blutuntersuchung zeigte hohe Senkung, Linksverschiebung, geringe Leukozytose und Aneosinophilie. Calcium- und Phosphat-Gehalt des Blutes waren normal. Auch bei genauester physikalischer und neurologischer Untersuchung wurden keine krankhaften Befunde erhoben. Zwei Probeexzisionen ergaben „Entzündung, kein Tumor, kein Aktinomyces".

Stenhuis und *Nauta* nehmen an, daß der Knochenschwund durch eine Alveolar-Pyorrhoe eingeleitet worden ist. Die Ursache dafür suchen sie in einer chronischen Entzündung, die mit der Bildung von Granulationsgewebe einhergeht.

Zweifelsohne hat der von mir beobachtete Fall von Knochenschwund mehr oder weniger große Aehnlichkeit mit allen oben beschriebenen Fällen.

Der Patient suchte die Zahnärztliche Universitäts-Klinik auf.

weil er sich Zahnersatz anfertigen lassen wollte, und ein Praktiker ihm gesagt hatte, daß es bei seinen Kieferverhältnissen wohl nicht möglich sei, eine prothetische Versorgung vorzunehmen. Die seltsamen Befunde veranlaßten eingehendste Untersuchung. Der Patient wurde in der Frankfurter Universitäts-Klinik klinisch und röntgenologisch genauestens durchuntersucht. Es folgt die Krankengeschichte:

Familien-Anamnese:

Der Vater des Patienten lebt im Alter von 83 Jahren und ist rüstig. Die Mutter ist 79jährig an Darm-Krebs gestorben. Eine Schwester wurde nur einige Tage alt. Ein Bruder ist gesund. Die Ehe des Patienten blieb kinderlos, da sich nach seinen Aussagen seine Frau einer Unterleibs-Operation unterziehen mußte. bei der die Eierstöcke entfernt wurden. Andere Krankheiten sind in der Familie nicht beobachtet worden.

Eigenanamnese:

Patient Sch. ist 50 Jahre alt, von Beruf Schlosser, seit dem Weltkriege aber ununterbrochen als Kraftfahrer tätig. Als Kind hatte er Scharlach, Masern und Keuchhusten durchgemacht. Mit 20 Jahren zog er sich eine Gonorrhoe zu, die behandelt und ausgeheilt wurde. Als Kraftfahrer im Weltkrieg hatte er keine Krankheiten, keinen Unfall keine Schußverletzungen. Am

21. 7. 19: erfolgte wegen seit fünf Jahren zunehmender Atembeschwerden und Bronchialkarterrh Aufnahme im Marienkrankenhaus zu Frankfurt a. M.

Es folgt ein Auszug aus dem damaligen Krankenblatt:

Röntgenologisch reicht der Kropf zwei Querfinger unter das Jugulum. Aeußerlich eine besonders links entwickelte mittelgroße Struma von sehr weicher Konsistenz, die auf Druck leicht hinter dem Sternum verschwindet.

23. 7. 19: Hemistrumektomie links. Nach Luxation eines kindskopfgroßen substernal entwickelten bis zur zweiten Rippe hinabreichenden Kropfes, der die Trachea sehr weit nach rechts verdrängt, wird die ganze linke Struma-Hälfte bis auf einen kleinen Rest der Kapsel abgetragen.

31. 7. 19: Sehr großes Haematom unter der Narbe. Eröffnung und Ausräumung. Am

11. 8. 19: Wiedereröffnung der Narbe, starke Eiter-Entleerung.

17. 8. 19: Eröffnung der rechten Seite der Narbe. Starke Eiterentleerung.

4. 9. 19: Plötzliche stärkere Blutung aus der linken Halsseite, nach Lösung des Verbandes entleert sich Blut im Strahl. Umstechung.
6. 9. 19: Wiederöffnung der Wunde. Eiterentleerung.
10. 9. 19: Wiederum stärkere Blutung.
11. 9. 19: Blutung hält an, daher Durchtrennung der Narbe in großer Ausdehnung und Revision der Höhle, aus der der große substernale Kropfknoten bei der Operation entfernt wurde. Parenchymatöse Blutung aus der ganzen Wandung dieser Höhle. Tamponade. Situations-Nähte.
16. 9. 19: Die Blutung ist zum Stillstand gekommen, doch findet sich in der immer noch faustgroßen Höhle reichlich Eiter.
19. 9. 19: Immer noch Eiteransammlung in der Höhle. Am Abend leichte Blutung.
28. 9. 19: Starke Blutung, wobei auch diesmal ein spritzendes Gefäß nicht zu sehen ist.
30. 9. 19: Beim Austupfen des Eiters aus der Höhle und beim Versuch ein derbes Blutgerinnsel zu entfernen, tritt eine starke arterielle Blutung auf, anscheinend aus der arrodierten Carotis. Tamponade.
3. 10. 19: Blutung in vermehrtem Maße.
5. 10. 19: Umstechung eines spritzendes Gefäßes. Ab
7. 10. 19: keine Wiederholung der Blutung. Ueppige Granulationen.
17. 11. 19: Die Wundhöhle hat sich bis auf Taubeneigröße geschlossen. Der Patient steht auf. Seit dem
18. 12. 19: Erysipel, das am
30. 12. 19: wieder abgeheilt ist.
12. 2. 20: Wunde vollkommen überhäutet.
10. 3. 20: Der Patient klagt über leichte ziehende Schmerzen in der Narbe beim Schlucken. Die aktive Beweglichkeit des linken Armes in der Schulter ist infolge der Schmerzen noch etwas behindert. Am
19. 3. 20: wird der Patient in ambulante Behandlung entlassen.

1924 hatte Sch. einen Auto-Unfall. Er wurde von der Straßenbahn angefahren und erhielt dabei einen Stoß gegen die rechte Schläfe. Ob auch der Kiefer mitbetroffen wurde, weiß der Patient nicht mehr genau. Jedenfalls war der Anprall so heftig, daß der Patient kurze Zeit benommen war. Er konnte jedoch nach Hause fahren. Sch. war in der Folge nicht arbeitsunfähig krank. doch waren nach seinen Aussagen Nachwirkungen noch etwa

14 Tage spürbar. Inanspruchnahme eines Arztes hat nicht stattgefunden.

1938 unterzog sich der Patient einer Haemorrhoiden-Operation.

Im Herbst 1939 begannen sich die Zähne des rechten Unterkiefers unter Schmerz-Erscheinungen, die bei kaltem Wetter besonders heftig wurden, zu lockern. Wärme-Applikation half gegen die Schmerzen, die vom rechten Unterkiefergebiet bis zur rechten Schläfengegend ausstrahlten. Ein Kieferschwund fiel dem Patienten nicht auf.

Im Oktober 1939 konsultierte Sch. wegen dieser Schmerzen einen praktischen Arzt und wurde von diesem zu einer Röntgenuntersuchung geschickt.

Der Patient wurde mit Heißluft-Massage behandelt. Die Schmerzen ließen nach bis auf einen Zustand wie Zahnschmerzen im rechten Unterkiefer.

Ostern 1940 wurden dem Patienten von einem auswärtigen Kollegen die fraglichen Zähne des rechten Unterkiefers entfernt. Nach seinen Angaben sollen der Eckzahn und ein Schneidezahn noch fest im Kiefer verankert gewesen sein. Eiterung aus dem Zahnfleisch habe nicht bestanden. Zahnersatz sei nach den Aussagen des behandelnden Kollegen nicht möglich gewesen, da der Kiefer so „schwabbelig" sei.

Auf Befragen gibt der Patient an, früher starker Raucher gewesen zu sein, heute dagegen rauche er wenig und trinke wenig Alkohol. Sein Gewicht ist von 230 Pfund 1938 auf jetzt 174 Pfund zurückgegangen.

Befund vom 24. April 1940 (Med. Klinik).

180 cm großer, 87 kg schwerer Patient. Die Uebergewichtigkeit scheint nicht durch Fettansatz, sondern durch Schwere der Knochen bedingt zu sein. Haut und Schleimhäute normal durchblutet.

Brust: Seitengleiche ausgiebige Excursionen.

Lunge: Sonorer Klopfschall, Vesiculäratmen, keine Nebengeräusche.

Herz: Grenzen mr 3,5 ml 9,5 cm. Töne rein. Aktion regelmäßig 70/'. Puls o. B.
RR. 115/75.

Leib: weich. Leber und Milz nicht zu tasten, Nierenlager frei.

Glieder: ohne Besonderheit.

Zentralnervensystem: Hirnnerven frei, insbesondere keine Zeichen einer rechtsseitigen Facialisläsion. Grobe Kraft

und gesamte Sensibilität ungestört. Normales Reflexverhalten, kein pathologisches Phänomen.

Liquor-Untersuchung: Nonne Phase I: positiv.
Pandy: positiv.
Zellzahl 10/3.
Wassermann: negativ.
Goldsolkurve: für Lues oder metaluische Erkrankung kein Anhalt.

Wassermann und Meinicke im Blut ist negativ.
Calcium im Serum ist mit 11,2 mg% normal.
BSG 3,6 normal.

Blutbild: Haemoglobin: 105 %.
Erythrozyten: 5 400 000.
Leukozyten: 6 500.
Davon: Jugendformen: —
Stabkernige: —
Segmentkernige: 58%
Eosinophile: 4%
Mastzellen: 1%
Monozyten: 10%
Lymphozyten: 27%

Urin: Chemisch und mikroskopisch o. B.
Spezifisches Gewicht: 1020 Bence-Jonesscher Eiweißkörper: negativ.

Augen-Untersuchung: Rechts Stabsichtigkeit, links Uebersichtigkeit.

Röntgenuntersuchung des Skeletts: (ausschließlich Kiefer) zeigt keine krankhaften Befunde. Thorax-Durchleuchtung und Aufnahme: mäßiges Emphysem. Bride über den unteren medialen Partien der rechten Lunge. Herz: o. B. Trachea und Oesophagus zeigen keine wesentliche Verlagerung.

Spezieller Befund von Mund und Umgebung:

Linke Wange zeigt normale Konturen, die rechte Wange ist eingesunken. Der Defekt reicht von der Camper'schen Ebene bis zum Masseter-Ansatz und vom Ohr bis zur Praemolaren-Gegend. Bei bidigitaler Palpation in Gegend des Horizontalastes des Unterkiefers rechts ist der Kieferknochen bleistiftdick, in Gegend von $\overline{7}$ und $\overline{3}$ eine zweifache Kontinuitätsunterbrechung fühlbar. Die Konsistenz des umgebenden Gewebes ist weich, es besteht weder Druckempfindlichkeit noch Rötung, weder Hyperaesthesie noch Anaesthesie im Bereich des dritten Astes vom fünften Ge-

hirnnerven. Die Nervenaustrittsstelle von V_3 rechts ist druckempfindlich. Zeichen einer rechtsseitigen Fascialisläsion bestehen nicht. Der rechte Masseter ist atrophisch. Die regionären Lymphdrüsen sind weder palpabel noch druckschmerzhaft.

Am Hals ist eine ca. 12 cm lange Narbe entsprechend einem Kocherschen Kragenschnitt sichtbar. Vor dem Ansatz des Sternocleidomastoideus links und über Sternum links liegt eine zweipflaumengroße epithelisierte Höhle.

Intraoraler Befund: Schleimhaut normal blaßrosa, Rachen, Zunge, Tonsillen o. B.

Zahnschema:

	Kr Br
F F	FV ⌜ ⌝
. . . 5 4 3 2 1	1 2 3 . 5 . . .
. 1	1 2 3 4 5 6 . 8
	C ⌞ ⌟
	Br

Zeichenerklärung: . = fehlt
F = Füllung
FV = Füllung mit Wurzelfüllung
Kr = Krone
Br = Brücke

Die Untersuchung der Unterkiefer-Zähne mit Faradayschem Strom ergab für alle Zähne mit Ausnahme der Brücke positive Befunde.

Alle Zähne im Ober- und Unterkiefer sind vollkommen fest. Es besteht weder Zahnfleischentzündung noch Retraktion der Gingiva oder irgendwelche Taschenbildung.

In Gegend vgn ehemals 76543/ fehlt der ganze Alveolarfortsatz. Vom Kieferkörper ist dort eine kaum bleistiftdicke Knochenspange übrig. Bei bidigitaler Palpation bemerkt man in Gegend von ehemals 43/ und am Kieferwinkel eine Kontinuitäts-Unterbrechung. Es ist deutliche Dislokation nach innen und oben feststellbar, der Periostschlauch ist an den beiden Stellen als halbbleistiftstarker Strang fühlbar. Vom aufsteigenden Ast steht noch ein etwa 4 cm langes und etwas mehr als bleistiftdickes Stück des Prozessus condyloideus. Der Prozessus coronoideus ist klinisch nicht palpabel.

Die Mundöffnung ist normal weit, maximaler Schneidekanten-Abstand beträgt etwa 4 cm, das Unterkieferrestgebiß ist nach innen abgesunken, die Artikulation gestört. Beim Mundöffnen wird die Mittellinie nach rechts verschoben.

Erste Probeexzision

Am 8. Mai 1940 wurde in Leitungs- und Lokal-Anaesthesie eine Probeexzision vorgenommen. Durch Kieferkammschnitt in Gegend von ehemals 7/ bis 3/ wurde der Periostschlauch eröffnet und die mesiale Hälfte des darin liegenden, wenig fest mit dem Periost verbundenen Knochenspanes nach Durchtrennung operativ entfernt. Der distale Teil wurde an Ort und Stelle gelassen. Weder Granulationsgewebe noch seröse Flüssigkeit, noch Pus konnten in dem Periostschlauch gefunden werden. Der Knochen war weißgelb, und wenig angeraut. Bei genauer Inspektion des exzidierten Knochenstückes imponierte kaum merklich großporiger als normaler Kieferknochen. Der Nervus alveolaris inferior rechts stand nicht mehr in Verbindung mit dem Knochenspan, sondern verlief freibeweglich und sichtbar längs des eröffneten Periostschlauches.

Die Wunde wurde vernäht und heilte per primam.

Nachuntersuchung:

Am 21. August 1940 wurde der Patient nachuntersucht.

Er gibt an, daß die ziehenden Schmerzen vom Nacken nach der Molaren-Gegend rechts aufgehört haben, dagegen treten in letzter Zeit häufig Schmerzen auf der linken Kieferseite auf, die sich vom Hinterkopf zu der linken Kieferseite hinziehen. Die Inspektion der Mundhöhle läßt erkennen, daß der Resorptionsprozeß am Kiefer weiter fortgeschritten ist. Der distale Teil des bei der Probeexzision am 8. Mai 1940 angegangenen mittleren Fragmentes ist nicht mehr zu palpieren. Jetzt erstreckt sich ein derber

Astes bis zum Anfang der Knochenspange, die in Gegend von gespannter Periostschlauch vom kaudalen Ende des noch stehenden, etwa 4 cm langen und 1 cm breiten Teiles des aufsteigenden ehemals $\overline{3|}$ bleistiftstark beginnend, bei $|\overline{2}$ in den klinisch scheinbar gesunden Knochen der linken Seite übergeht.

Der Zahnbefund hat sich in soweit geändert, daß $\overline{1|1}$ bei Annahme von drei Lockerungsgraden Lockerungen dritten Grades aufweisen. Auch jetzt ist um diese Zähne die Schleimhaut nicht entzündet, hat sich nicht retrahiert. Auch Zahnfleischtaschen bestehen nicht. Die Zähne sind gegeneinander kaum und in ihrem Zahnfach nicht beweglich. Sie bewegen sich mit dem sie umgebenden Gewebe. $\overline{1|1}$ sind nun nicht mehr vital, obwohl sie auch jetzt keine Füllungen, keine Wurzelfüllungen und keine Caries zeigen.

Zweite Probeexzision

Am 28. August 1940 wurden die gelockerten $\overline{1|1}$ mit dem sie umgebenden Gewebe in Lokal- und Leitungs-Anaesthesie entfernt. Bogenschnitt von der Mitte von $|\overline{2}$ herunter bis zum tiefsten Punkt der Umschlagfalte und von da zum distalen Zahnfleischrand von $1|$. Nachdem lingual die Schleimhaut von dem die Zähne umgebenden Gewebe stumpf losgelöst worden war, konnten beide Zähne mit dem sie umgebenden Gewebe, labial noch von Schleimhaut bedeckt, mit der Pinzette entfernt werden. Am Boden der nun entstandenen Höhle sah man wie bei der ersten Exzision weißlich-gelben etwas großporiger als normalen Knochen liegen. Die entfernten Zähne waren nicht mehr von Knochen umgeben, sondern von einem ganz spärlichen, weißlichen, bindegewebeähnlichen Gewebe bedeckt, das durch Austrocknen an der Luft nahezu vollends verschwand.

Die Präparate beider Probeexzisionen wurden mit Haematoxilin-Eosin, nach *Bock-Romeis* und van *Gieson* gefärbt. Bei den Präparaten der zweiten Probeexzision wurde zur besseren Darstellung der Plasmazellen außerdem eine Färbung nach *Unna-Pappenheim* vorgenommen.

Die histologische Untersuchung (Oberarzt *Kahlau*, Path. Inst. d. Univ. Ffm.) ergab folgenden Befund:

Präparat Nr. 1 (Probeexzision vom 8. 5. 1940):

Es findet sich ein kleines Gewebsstück, dessen Oberfläche teilweise von einem mehrschichtigen, nicht verhornten Plattenepithel überzogen ist. Das Epithel zeigt multiple feine Zapfen, die in die oberflächliche Schicht des darunter gelegenen kollagenfaserigen Bindegewebes vorgedrungen sind. An ihrem Ende sind

diese Zapfen mitunter kolbenförmig verdickt, wobei die Zellen in einzelnen dieser Kolben zwiebelschalenförmige Schichtung zeigen. Die Epithelzellen sind überall vollkommen regelmäßig. Das in der beschriebenen Art teilweise von Plattenepithel überzogene Gewebe selbst besteht aus einem teils lockeren, teils mehr straffen kollagenfaserigen Bindegewebe, in dem nach der der epithelbekleideten Oberfläche entgegengesetzten Seite spärliche Fettgewebsinseln sowie am Rand des Präparates kleine Reste gestreifter Muskelfasern liegen. Das Bindegewebe enthält den tangentialen Anschnitt einer Zahnwurzel, deren Pulpahöhle nicht getroffen ist. In geringer Entfernung davon liegt ein kleines, plumpes Knochenstückchen mit mehreren kleinen Markräumen. In diesen liegen Blutgefäße, kleine Blutungen, zahlreiche gewucherte Fibroblasten und spärlich kollagenfaserige Intercellularsubstanz. — Unmittelbar unter dem Oberflächenepithel sieht man im Bereich einer zapfenförmigen Epithelwucherung kleine Infiltrate aus kleinen Rundzellen und Plasmazellen in dem Bindegewebe sowie einen großen Zellenhaufen, der aus Plasmazellen und wenigen gelapptkernigen Leukozyten besteht. Innerhalb dieser Zellmasse liegen ziemlich viele Blutkapillaren sowie einzelne Kolloidkügelchen (Russel'sche Körper).

Präparat Nr. 2 (Probeexzision vom 28. 8. 1940): Abb. 7.

Es findet sich ein großes Gewebsstück mit zwei in der Längsachse geschnittenen Zähnen, wobei die Pulpahöhle des einen eröffnet ist. Die Wurzeln der Zähne sind von Knochengewebe umgeben, das nach der Oberfläche zu durch Bindegewebe abgeschlossen ist, das Bindegewebe wiederum ist von einem mehrschichtigen, nicht verhornten Plattenepithel überzogen. Im Bereich der Zapfen dieses Epithels, dessen Zellen überall regelmäßig sind, liegen stellenweise hyperämische Blutkapillaren, gelapptkernige Leukozyten sowie große, bis in die subepitheliale Bindegewebsschicht reichende Infiltrate aus kleinen Rundzellen und sehr vielen Plasmazellen. Diese Infiltrate, in deren Bereich das Schleimhautepithel selbst in verschiedener Stärke von gelapptkernigen Leukozyten durchsetzt ist, liegen in der Hauptsache unmittelbar an die Zahnhälse angrenzend. Etwas weiter nach der Tiefe zu sieht man in dem straffen Bindegewebe um die Kapillaren herum ebenfalls rund- und plasmazellige Infiltrate. — Das tiefenwärts angrenzende Knochengewebe besteht aus Knochenbälkchen von lamellärer Struktur mit stellenweise engen, vorwiegend aber weiten Markräumen. An den Bälkchen sind an einzelnen Stellen Osteoblastensäume angelagert. Die Markräume des spongiösen Knochengewebes enthalten teils kallagenfaseriges

Bindegewebe, an einzelnen ein lockeres myxömatöses Gewebe mit vielen auffallend weiten Blutkapillaren und schließlich an anderen Stellen ein zellreiches Gewebe. Dieses enthält außer ziemlich vielen hyperämischen Kapillaren und Blutungen Infiltrate von kleinen Rundzellen und Plasmazellen. Es finden sich hier reichlich Fibroblasten, relativ wenig kollagene Fasern und einzelne mehrkernige Riesenzellen. Innerhalb dieses Gewebes finden sich an den zellreichen Stellen geringe nekrobiotische Kernveränderungen, spärliche Reste von Fettgewebe sowie mehrere weite, cystenartige Hohlräume, die keinen färbbaren Inhalt und keine besondere Auskleidung ihrer Wand erkennen lassen. Die Zementschicht der Zähne zeigt mehrere kleine, oberflächliche Defekte, in welche sich das beschriebene zellreiche Gewebe hineinerstreckt.

Röntgenbefunde:

Von April 1940 bis Januar 1941 wurde der Patient in verschiedenen Zeitabständen geröntgt. Es wurden sowohl Aufnahmen der Kiefer wie der Zähne angefertigt. Es folgt der

Röntgenbefund der Zähne vom 5. 6. 1940.

Im Oberkiefer rechts in Gegend ehemals $\underline{7}|$, ferner im Oberkiefer links in Gegend ehemals $|\overline{7}$ erkennt man je einen etwa kleinerbsengroßen reaktionslos eingeheilten Wurzelrest. In Gegend ehemals $|\underline{4}$ etwa in der Höhe der Wurzelspitze von $|\underline{5}$ ist ein zurückgelassener Wurzelrest in Größe einer kleinen Bohne zu erkennen, über dem der Knochen deutlich aufgelockert ist, nach dem Margo alveolaris mehr als in der Periapicalgegend. Der zu zwei Drittel strahlendicht abgefüllte $|\underline{1}$ zeigt außer einer sekundären Caries an der Krone um die Wurzelspitze eine etwa pfenniggroße bis zum Wurzelkörper des $|\underline{2}$ reichende diffuse Aufhellung im Sinne einer periapicalen Ostitis. Bei $|\underline{235}$ und $|\overline{7}$ ist röntgenologisch keine strahlendichte Wurzelfüllung nachzuweisen. $|\underline{2}$ zeigt eine geringe Verbreiterung des Periodontalspaltes. Bei Wurzel $|\underline{5}$ ist eine geringe, bei $|\overline{5}$ eine größere periapicale Aufhellung im Sinne eines Knochenentzündungsprozesses deutlich nachweisbar. Außerdem ist $|\overline{5}$ nur zur Hälfte strahlendicht wurzelgefüllt. Die linsengroße Aufhellung über der Wurzelspitze des noch vitalen $|\overline{4}$ muß als geringere Knochenverkalkungszone gedeutet werden. Es ist dabei vorläufig kein Anhalt für einen pathologischen Prozeß gegeben. Im unteren Frontzahnbereich in Gegend ehemals $\overline{2}|$ und bei $\overline{1|1}$ ist eine erhebliche Knochenatrophie zu beobachten, die bis zum Zahnfach von $|\overline{2}$ reicht. $\overline{1|1}$

sitzen nur noch mit den Wurzelspitzen in einem schon beträchtlich aufgelockerten Knochenbezirk. Die erwähnte Knochenatrophie ist nicht zu deuten als eine Atrophie bei Paradentose, wie auch die Filme des Restgebisses keine paradentotischen Knochenveränderungen erkennen lassen.

Röntgenbefunde der Kieferaufnahmen:

Bild 1: Die vorgelegten Aufnahmen von Dr. Stilgebauer vom 15. 8. 1939 zeigen im Bereich des rechten Unterkiefers dieselben Verhältnisse wie bei der Untersuchung am 26. 4. 1940, nur ist der Unterkiefer in toto noch etwas breiter und eine Fraktur noch nicht nachweisbar.

Bild 2: Aufnahme vom 26. 4. 40.

Vom rechten Unterkiefer sind nur noch drei schmale Späne zu erkennen. Vom horizontalen Ast ist nur noch ein ca. 5 cm langes und 6 mm breites atrophisches Stück vorhanden. Die Umgebung des Angulus besteht aus einem ca. 6 cm langen Stück, das nach medial oben verlagert ist. Die Gelenkpartie ist noch relativ am besten erhalten. Dieses Stück ist nach hinten und auch etwas nach vorn verlagert. Der erste Schneidezahn rechts besitzt keine Alveolen mehr.

Bild 3: Aufnahme vom 8. 5. 1940.

Die Untersuchung vom 8. 5. 1940 zeigt ein Uebergreifen des Prozesses auf die linke Seite, und zwar bis gegen die Wurzelspitze des ersten Incisivus. Der zweite Praemolar zeigt eine Aufhellung um die Wurzelspitze.

Bild 4: Aufnahme vom 5. 6. 1940.

Das herausgebrochene Mittelstück des rechten Unterkiefers ist vollständig verschwunden, der Abbau des Knochens an dem spießartigen Teil des Ramus horicontalis ist weiterhin fortgeschritten, die gelenknahen Partien des isolierten Fragmentes sind so atrophisch, daß sie kaum mehr sichtbar sind.

Bild 5: Aufnahme vom 22. 7. 1940.

Links ist lateral von der Wurzelspitze des zweiten linken untren Incisivus und unterhalb der des ersten Praemolaren ein haselnußgroßer, unscharf begrenzter Destruktionsherd neu aufgetreten.

Aufnahme vom 18. 11. 1940.

Die gelenknahe Partie des Fragmentes wurde weiterhin abgebaut, das Fragment erscheint nach vorne und unten verlagert. Der Destruktionsherd im Bereich des linken Unterkiefers hat etwas an Größe zugenommen und zeigt noch unscharfe Begrenzung.

Bild 6: Aufnahme vom 21. 1. 1941.

Die Zerstörung des Knochens im Bereich des linken Unterkiefers ist fortgeschritten sowohl von medial- als von lateralwärts, sodaß in Kürze wahrscheinlich die Konfluenz der beiden Zerstörungsherde erreicht sein dürfte.

Zusammenfassung der Röntgenbefunde:

Die röntgenologische Beobachtung zeigt ein Fortschreiten einer Auflösung des stark atrophischen rechten Unterkiefers im Verlauf von 15 Monaten. Die erste Untersuchung zeigt den Schwund des Processus alveolaris und der angrenzenden Partien im rechten Unterkiefer, sodaß derselbe in ein stabförmiges Gebilde von entkalktem Knochen umgewandelt ist, wobei die äußere Kante am besten erhalten ist. Die zweite Untersuchung zeigt das Fortschreiten des Prozesses und das Auftreten einer Fraktur, wobei ein großes Stück (Mittelstück) ausgebrochen ist. Die weitere Beobachtung läßt erkennen, daß der Knochenabbau ziemlich rasch weiterschreitet, wobei das Mittelstück vollständig verschwindet. Nach Einsetzen der Abbauprozesse am gelenknahen Fragment kommt auch dieses allmählich zum Verschwinden. Der unterste vorderste Abschnitt des rechten Unterkiefers nimmt immer mehr die Form eines spitzen Spanes an, er verliert aber nicht nur an Breite, sondern auch an Länge. Bei der Untersuchung am 22. 7. 1940 läßt sich eine isolierte Destruktion am linken Unterkiefer in der Höhe von /4 erkennen. Bei der letzten Untersuchung gewinnt man den Eindruck, daß der von rechts her auf den linken Unterkiefer übergreifende Prozess knapp vor der Vereinigung mit dem unterdessen vergrößerten Herd steht.

Zusammenfassung der klinischen Befunde:

In der Krankengeschichte sind die Beobachtungen enthalten, die bis zum Abschluß der Untersuchung erhoben werden konnten. Im Vordergrund des klinischen Bildes steht die progressive Knochen-Resorption am Kiefer, die kontinuierlich von der einen zur anderen Kieferseite gewandert ist und zu einer erheblichen peripheren Defektbildung mit Spontanfraktur des Kiefers geführt hat. Der Knochenschwund, von ziehenden Schmerzen im Kiefer eingeleitet, beginnt mit der Resorption des Alveolarfortsatzes, die die Zähne ihrer knöchernen Alveole beraubt und locker werden läßt. Die Lockerung der Zähne geht soweit, daß diese entfernt werden müssen. Damit aber kommt der Knochenschwund nicht zum Stillstand. Er macht am Kieferkörper und am aufsteigenden Ast nicht halt. Er zerstört den Kieferkörper soweit, daß nur eine schmale osteoporotische Knochenspange übrigbleibt, die den Beanspruchungen des Organs nicht standhält und spontan frakturiert. Die Konsolidierung der Frak-

tur bleibt aus. An den Frakturstellen fehlen jegliche Anzeichen einer Kallusbildung. Nach der ersten Probeexzision schreitet der Prozeß rasch weiter, sodaß wenige Wochen später die Hälfte des ausgebrochenen Mittelstückes, das bei der Probeexzision im Periostschlauch zurückgelassen worden war, vollkommen verschwunden ist. Ebenso hat der Prozeß von der rechten zur linken Seite übergegriffen und hier zu einer erheblichen Lockerung der beiden Schneidezähne geführt. Bemerkenswert ist die Tatsache, daß $\underline{1/1}$ bei der ersten Untersuchung vital, bei der zweiten Untersuchung nicht mehr auf Faraday'schen Strom reagierten. Außerdem hat sich eine im Röntgenbild nachweisbare isolierte herdförmige Knochenauflockerung unter der intakten Wurzelspitze des vitalen linken unteren ersten Praemolaren gebildet, die den Röntgenaufnahmen zufolge im Wachsen begriffen und als Destruktionsherd zu deuten ist. Klinische Anzeichen eines resorbierenden oder die Resorption hervorrufenden Gewebes fehlen vollkommen. Schleimhaut und Periost umgeben den Knochenspan wie ein zu weites Gewand. Ebenso fehlt jegliche Flüssigkeitsansammlung über dem Defekt. Der Prozeß geht ohne jegliche Entzündungserscheinungen und Beteiligung der Lymphdrüsen einher.

Von den in der Literatur beschriebenen Fällen von Kieferschwund, deren Pathogenese mehr oder weniger im Dunkeln schwebt, gleicht der Fall Sch. am weitgehendsten dem von *Römer* beschriebenen. Die Röntgen- und klinischen Befunde sehen sich einander sehr ähnlich. Da der Fall *Römer* histologisch nicht untersucht wurde, ist schwer zu sagen, ob es sich in beiden Fällen um die gleiche Erkrankung handelt.

Ebenso hat der Fall Sch. große Aehnlichkeit mit dem Fall *Thoma*, und zwar sowohl klinisch wie röntgenologisch und histologisch. Da die histologischen Bilder in beiden Fällen keine typischen sind, sind daraus keine Schlüsse auf die Identität beider Erkrankungen zu ziehen. Grundverschieden ist die Anamnese, nach welcher die Erkrankung des Falles *Thoma* durch eine Osteomyelitis eingeleitet worden sein dürfte. Laut Krankengeschichte mußten acht Jahre vor Beginn des Kieferschwundes die Zähne von Ober- und Unterkiefer wegen längerer Zeit andauernden Eiterungen der Kiefer entfernt werden. Eine solche Vorgeschichte hat der Fall Sch. nicht.

Auch die Röntgenbilder der *Waßmund*'schen Fälle zeigen bei der Darstellung ausgedehnter Zerstörungen des Knochens Aehnlichkeit mit dem Fall Sch. Auch ist im Falle Sch. ein kleiner im Wachsen begriffener isolierter Destruktionsherd röntgenologisch zu eruieren gewesen, der der Art, wie sie *Waßmund* in der Nach-

barschaft der Wurzelspitzen verschiedener Zähne von Ober- und Unterkiefer unter dauernder Röntgenkontrolle wachsen sieht und als Ausgangszentren der intensiven Knochenzerstörung betrachtet. Am wesentlichsten unterscheiden sich beide Fälle in bezug auf ihre Operationsbefunde. Ein gelblich-rotes, weiches, tumorähnliches Gewebe ist es, das *Waßmund* in seinen Probeexzisionsbefunden immer wieder beschreibt, während bei Sch. ein Ersatz des fehlenden Knochengewebes durch jegliche Gewebsbildung klinisch fehlt. Die histologischen Befunde sind auch verschieden, wenngleich es sich bei *Waßmund* ebenfalls nicht um typische Gewebsbildungen handeln kann.

Der von *Stenhuis* und *Nauta* beschriebene Fall von Knochenschwund gleicht ebenfalls im Röntgenbilde dem von mir beschriebenen Fall, doch die klinischen Erscheinungen sind anders. Der Knochenschwund ist von heftigen Entzündungserscheinungen begleitet: Schwellung der Weichteile, bei Druck Entleerung von Pus aus verschiedenen Stellen des Kiefers, im Blute Linksverschiebung, Aneosinophilie und geringe Leukozytose. Allerdings kann man annehmen, daß es sich um eine sekundäre Infektion des Prozesses handelt.

Im Folgenden sollen nun alle in Betracht kommenden Krankheiten, die ein ähnliches oder gleiches klinisches oder röntgenologisches oder histologisches Bild produzieren, diskutiert werden.

Von den malignen Tumoren kommen differentialdiagnostisch in erster Linie in Frage die periphere Variante des osteolytisch, osteogenen Sarkoms (eine Klassifikation nach dem Röntgenbilde aus dem Lehrbuch von *Schinz, Baensch, Friedl)* wobei es vollkommen gleichgültig ist, ob es sich um ein Spindelzellen-, polymorphzelliges, Chondro-, Osteochondro- oder Osteomyxo-Sarkom handelt. Sowohl das Röntgenbild als auch der histologische Befund schließen ein Sarkom aus.

Die periostalen Sarkome stehen in jeglicher Hinsicht differentialdiagnostisch außer Diskussion. Sie führen wohl zur Resorption am Knochen, aber nur zu leichten Arrosionen, die als Druckatrophien zu bewerten sind.

Wenn die eben besprochenen Tumoren im Unterkiefer nur sehr selten beobachtet werden, so ist den Angaben von *Schinz, Baensch, Friedl* zufolge das Ewingsarkom, ebenfalls ein Tumor mit knochenresorbierenden Eigenschaften, bis jetzt im Unterkiefer noch nicht beobachtet worden. Es unterscheidet sich nicht nur klinisch und histologisch, sondern auch im Röntgenbilde von unserem Falle, da beim Ewingsarkom das Periost auf die Resorp-

tion und den Druck des Tumors von außen her mit Knochenanbildung in Zwiebelschalenform zu reagieren pflegt.

Osteolytische Eigenschaften besitzen auch die verschiedenen Formen des Myeloms, die ebenfalls monostotisch und monotop beginnen können. Sie führen nur selten zu einer Auftreibung der arrodierten Corticalis und noch seltener zu deren Durchbruch. Das Fehlen des Bence-Jones'schen Eiweißkörpers, der auffallend rasche Knochenabbau im Röntgenbild im Sinne eines flächenhaften Schwundes, der histologische Befund und die regelrechten Ergebnisse des Sternalpunktates lassen das Myelom ausschließen.

Weit häufiger als die echten malignen Tumoren des Knochens sind die Knochen-Metastasen. Sie können als Tochtergeschwülste aller maligner Tumoren entstehen und Knochenabbau, in ihrer Umgebung hervorrufen. Um welche Art von Gewebstumoren es sich dabei handelt, ist belanglos. Die Anamnese des Falles Sch. berichtet von einer Strumektomie. Das Krankenblatt aus jener Zeit zeigt, daß es sich jedoch nicht um eine maligne Struma gehandelt hat, was der histologische Befund ergab. Es müßte sich also um eine andere Knochenmetastase handeln. Spontan frakturierte Knochenmetastasen sind oft die einzige Manifestation eines bis dahin nicht erkannten Primärtumors. Zur Erhärtung des klinischen und histologischen Befundes, die beide für den Fall Sch. eine Knochenmetastase ausschließen, ist es möglich gewesen, die röntgenologische Untersuchung zu erweitern und auf die Lunge auszudehnen. Der Befund war regelrecht. In der Mehrzahl der Fälle muß die Metastasierung eines Tumors auf dem Blutwege angenommen werden. Da hierbei die Passage der Tumorzellen durch die Lunge nicht zu umgehen ist, sind häufig mit oder vor dem Auftreten der Knochenmetastase Lungenmetastasen anzutreffen.

Von den gutartigen Tumoren des Knochens kommen differentialdiagnostisch Fibrome, Myxome und Fibromyxome in Frage. Nach *Schinz, Baensch, Friedl* sind dies monostotische solitäre Geschwülste, deren Röntgenbild uncharakteristisch ist, und bei denen einzig und allein pathologisch-anatomisch eine sichere Diagnose zu stellen ist. Die Autoren veröffentlichen einen Fall von Mixofibrom des Unterkiefers, der im Röntgenbild als mehrkammeriges zysteähnliches Gebilde erschien, zu einem großen Knochendefekt führte, aber ohne Knochendestruktion blieb.

Die von einigen Autoren *(Schinz, Baensch, Friedl, Uehlinger, Borst)* noch als echte Tumoren angesprochenen Riesenzellengeschwülste sind mit den übrigen Granulationsgeschwülsten an hervorragender Stelle zu erwähnen.

Sie gehören zur großen Gruppe der unspezifischen Granulationsgeschwülste der Knochen, die *Axhausen* der Gruppe der malazischen Knochenerkrankungen gegenüberstellt. Zur letzteren rechnet er Rachitis und Osteomalazie als achalichotische, Osteodystrophia fibrosa von Recklinghausen und davon getrennt die Osteodystrophia fibrosa deformans Paget als metapoetische Erkrankungen. Die unspezifischen Granulationsgeschwülste teilt er ein in die zystischen und soliden Geschwülste. Zu den letzteren gehören die sogenannten braunen Tumoren der Röhrenknochen, sowie Epulis und Enulis. Enulis ist eine der Epulis analoge Bezeichnung für die internen Granulationsgeschwülste der Kiefer. Die unspezifischen Granulationsgeschwülste werden heute von fast allen Autoren den Gedankengängen *Pommers* folgend, als Regenerationsbildungen im Anschluß an traumatische Knochenmarksblutungen gewertet. *Axhausen* möchte für ihre Pathogenese zusätzlich den blanden Knocheninfarkt anerkannt haben und läßt die Aetiologie für ihr Zustandekommen am Kiefer offen. Die Tatsache allein, daß einige Autoren diese Granulationsgeschwülste als echte Tumoren ansehen, kennzeichnet ihr klinisches Bild: Proiferatives, expansives oder infiltrierendes, knochenzerstörendes Wachstum.

Axhausen unterscheidet grundsätzlich drei Formen der Enulis: Enulis granulomatosa, gigantoceullularis und fibrosa, schenkt aber diesen strukturellen Unterschieden wenig Bedeutung. Er erkennt auch Mischformen dieser drei Arten an und betrachtet die fibröse Form als Ausheilungsstadium. Das knochenzerstörende Gewebe der granulomatösen Enulis schildert er als klinisch extrem weich und zögert nicht, die von *Waßmund* und *Anders* beschriebene destruierende Knochenerkrankung dort als multiple Form einzuordnen.

Die Schwierigkeit der histologischen Beurteilung der Probeexzisionen ließ es ratsam erscheinen, diese den besten Kennern der Knochenhistologie im allgemeinen und der der Kiefer im besonderen vorzulegen.

Von einer Seite *(Axhausen*)* wird der Prozeß als Enulis im Sinne eines Granuloma simplex bzw. sarcomatodes von zentraler Lagerung aufgefaßt. *(Axhausen* lagen jedoch nur die Präparate der ersten Probeexzision vor.) Der Befund bei der Operation, der einen vollständig reaktionslosen Periostschlauch ergab, in

*) Herrn Prof. Axhausen danke ich an dieser Stelle für das Interesse, das er den ihm zugesandten Präparaten gewidmet hat.

dem der Knochen, ohne daß irgendwelches Granulationsgewebe nachgewiesen werden konnte, lag, läßt sich mit der Annahme der Enulis schwer in Einklang bringen. Auch das röntgenologische Bild zeigt nicht die typischen Veränderungen, wie sie für das zentrale Granulom im Sinne einer Enulis bekannt sind, denn dieses bereitet entweder bei expansiver Wachstumsform einen von bogigen Rändern umschlossenen scharf begrenzten Defekt, bei destruktiver Wachstumsform, die das Granuloma sarcomatodes zeigt, einen solchen Defekt mit unregelmäßiger Begrenzung.

Im vorliegenden Fall handelt es sich jedoch um einen exzentrisch von innen nach außen fortschreitenden Prozeß, der zum Abbau des Knochens in flächiger Form führt.

Hätten es nicht schon so oft und so deutlich namhafte Autoren widerlegt, so wäre man geneigt, dem klinischen Befund zufolge, der jegliche Granulationswucherungen vermissen läßt, an eine fermentative Knochenauflösung in erster Linie zu denken.

Ebenso wenig ist dem klinischen Bilde zufolge das Fehlen jeglichen proloferativen Gewebes durch hyaline oder schleimige Degeneration zu erklären, welche nachträglich den Granulationstumor zum Schwinden bringt, eine Möglichkeit der Entwicklung, die *Konjetzny* bespricht. Auf diese Weise entstehen Cysten, welche von echten Knochencysten kaum zu unterscheiden sind.

Die echten genuinen Knochencysten sind scharf gegen den Knochen abgesetzte mit gallertartiger Flüssigkeit gefüllte und einer fibrösen Membran ausgekleidete Hohlräume, die sich klinisch und röntgenologisch deutlich vom Fall Sch. unterscheiden.

Die unspezifischen Granulationsgeschwülste und Cysten der Knochen werden häufig zum Unterschied zur Ostitis fibrosa generalisata v. Recklinghausen als Ostitis fibrosa lokalisata bezeichnet. Diese Benennung stammt aus der Zeit, in der die Recklinghausen'sche Erkrankung noch nicht als System-Erkrankung angesprochen wurde. Heute ist es besser, diesen Ausdruck überhaupt zu vermeiden.

Auch in den neueren Arbeiten wird der Ausdruck Ostitis fibrosa lokalisata bisweilen noch verwendet, trotzdem er sinnstörend ist, da ja eine lokale Markfibrose nicht eine Erkrankung sui generis ist, sondern im Gefolge der verschiedensten Prozesse im Knochen auftreten kann.

Fortschreitende Phlegmasie-Veränderungen *(Recklinghausen, Pommer, Häupl)* charakterisieren sich durch Hyperämie der Knochenmarksgefäße, Blutungen, Cedem des Knochenmarkes, hydropische Schädigung des Fettmarkes, sein Ersatz durch Faser-

mark und lymphozitäre Zellinfiltration, ferner lebhafte Osteoklase und sekundäre, funktionell bedingte Knochenneubildung.

Da bei unserem Patienten bei dem Autounfall der Unterkiefer mitbetroffen wurde, ist es natürlich naheliegend, klinisch an eine posttraumatische Veränderung zu denken.

Häupl, Prag*), einer der besten Kenner der Phlegmasie-Veränderungen der Kiefer überhaupt, der die Liebenswürdigkeit hatte, die histologischen Präparate durchzusehen, kommt auf Grund derselben zu der Ansicht, daß es sich um einen ungewöhnlichen Verlauf einer durch primäre oder sekundäre Blutungen ausgelöste Phlegmasie-Veränderung handelt.

Wie schon bei der Besprechung der Granulationgeschwülste hervorgehoben, weicht jedoch das Röntgenbild vollkommen im Falle Sch. von solchen dieser Gruppe ab. Wir sehen nicht die typische seifenblasenartige Aufblähung des Knochens mit Vorwölbung der Ränder, deren eventueller sekundärer Einbruch. Sondern die Röntgenbilder zeigen einen linearen gegen den äußeren Kieferrand fortschreitenden allmählichen Knochenabbau bei Atrophie des gesamten befallenen Knochens. Es müßte sich also um einen röntgenologisch vollständig atypischen Prozeß handeln.

Auch die Recklinghausen'sche Erkrankung sei hier differentialdiagnostisch erwähnt. Frische Krankheitsfälle zeigen bei erhaltener Form der Knochen mehr oder weniger ausgebildete Osteoporose mit einer Erweiterung der Mark- und Gefäßräume, Lichtung der Spongiosa und Verringerung der Rinde. Im fortgeschrittenen Stadium wird der Knochen weich und biegsam und damit widerstandsunfähig gegen Muskelzüge. Zusammen mit diesen Veränderungen werden Verdickungen der Knochen beschrieben, die als Folge von Knochenumbau in der Rinde und Cysten- oder Riesenzellen-Tumorbildung zu bewerten sind. Defektbildungen von Mark- und Hartsubstanz, wie sie der Fall Sch. zeigt, sind der Recklinghausen'schen Erkrankung nicht geläufig.

„Die mikroskopisch erkennbaren Vorgänge der Erkrankung sind gegeben durch die einleitende, ausgiebige Resorption des alten Knochens der Kompakta und Spongiosa bei gleichzeitiger Entwicklung von fibrösem Mark. Anstelle des alten Knochens tritt allmählich neuer, ungeordnet geflechtartig gebauter, der aus dem fibrösen Mark entsteht . . . Der Umbau des Knochens geht gewissermaßen in Permanenz, lamellärer Knochen ist schließlich überhaupt nicht mehr auffindbar." *(Haslhofer*, S. 396). Das Wesen

---

* Herrn Prof. Häupl danke ich an dieser Stelle für die rege Anteilnahme an der Klärung des vorliegenden Krankheitsbildes.

der Erkrankung liegt somit in einem Knochenumbau und nicht in einem Abbau.

Die Recklinghausen'sche Erkrankung ist eine Systemerkrankung des Skeletts, die ihre Ursache einmal in einer Störung des Hypophysenvorderlappens *(Krause)*, ein andermal in einem Adenom mit Ueberfunktion der Epithelkörperchen hat. Neuere Untersuchungen haben gezeigt, daß die Recklinghausen'sche Erkrankung allemal mit Hypercalcaemie und Hypophosphataemie einhergeht.

Auch die Tatsache muß berücksichtigt werden, daß die Recklinghausen'sche Erkrankung spontaner weitgehender Besserung und Stillstandes fähig ist, und vom ersten Schub der Erkrankung nur ein einziger Herd zurückbleiben braucht, der noch lange Zeit bestehen bleiben kann. Doch der normale Calciumspiegel im Blut spricht ebenso wie das Röntgenbild, der Operationsbefund und die histologische Untersuchung gegen eine Recklinghausensche Ostitis fibrosa.

Mit tiefgreifenden Veränderungen des Mineralstoffwechsels ist bei der Ostitis deformans Paget nicht zu rechnen, obwohl auch hier Ausnahmen in der Literatur erwähnt sind *(Hußlein)*, die ihre Diagnose sehr erschweren. Als System-Erkrankung ist sie nicht zu werten, sondern als polyostotische, seltener als monostotische Erkrankung anzusprechen. Das histologische Geschehen erstreckt sich ebenfalls auf knochenumbauende Prozesse, bei denen jedoch die knochenanbauenden überwiegen, aus denen eine Volumenzunahme der befallenen Knochen resultiert. Das sind Erscheinungen, in die das Krankenbild des Falles Sch. nicht hineinpaßt.

Die Osteomalazie, die Rachitis der Erwachsenen, welche ausgesprochene Geschlechtsdisposition für das weibliche Geschlecht zeigt, ist ihrer Pathogenese entsprechend eine ausgesprochene System-Erkrankung. Histologisch ist sie durch eine Hemmung des Knochenanbaues und der Verkalkung des neugebildeten Knochens beim physiologischen Umbau gekennzeichnet. Der histologische Befund, die klinischen Ergebnisse und die Röntgenbilder zeigen auch nicht im geringsten eine Aehnlichkeit mit unserem Fall.

Ueberhaupt wird es sich im Falle Sch. schwer um eine avitaminöse oder endokrin bedingte Störung handeln können, da diese in jedem Falle als System-Erkrankungen anzusehen sind, wenngleich auch einige Skelettabschnitte bevorzugt von den Knochenveränderungen betroffen werden. Durch Röntgenuntersuchungen des ganzen Skeletts ist für den Fall Sch. der lokale, monostotische Charakter der Erkrankung klargestellt.

Es ist ebenfalls notwendig, den Prozeß gegen die Gruppe der chronisch proliferativen Entzündungen abzugrenzen.

Dabei möchte ich zuerst die Erkrankungen von Knochen und Periost besprechen, die im Tertiärstadium der Lues in Erscheinung treten. Davon sind auszuschließen die syphilitische, nicht gummöse Ostitis und Periostitis, deren wesentlichste Merkmale die Knochenneubildung ist. Es interessieren hier nur die Erkrankungen, die mit einem Verlust an Knochensubstanz einhergehen, die Gummata des Knochenmarks und des Periosts.

Chabaud hat partiellen Schwund der Alveolarwände mit Zahnausfall besonders im Bereich der Molaren bei Syphilis wiederholt bei Individuen in den mittleren Lebensjahren beobachtet, bei denen eine senile Atrophie nicht in Frage kam. Nach *Chabaud* sollen bei diesem Prozeß der Caries sicca ähnliche Veränderungen stattgefunden haben. Es handelt sich dabei wahrscheinlich um eine gummöse Periostitis, wobei sich syphilitisches oberflächlichen, schwachen Arrosionen führt.
Granulationsgewebe zapfenförmig in die Corticalis senkt und zu

Ausgedehnter und dem Fall Sch. ähnlicher werden die Zerstörungen des Knochens, wenn die Gummata des Periosts und Knochenmarks verschmelzen. Nun können auch dem von mir beschriebenen Falle ähnliche Röntgenbilder entstehen, vor allem dann, wenn die die Aufhellung im Röntgenbild umgebende Verschattung fehlt, welche, bedingt durch einen vermehrten Knochenanbau um den Defekt, für gummöse Prozesse typisch ist. Gummata des Knochenmarks können nur dann dem Fall Sch. ähnliche Krankheitsbilder hervorrufen, wenn sie mit periostalen Gummata verschmelzen; denn stoßen sie bei ihrem Wachstum vor unversehrte Knochenrinde, so wird diese von innen porosiert, von außen verdickt und sklerosiert, wobei es in extremen Fällen sogar zu einer syphilitischen Exostose kommen kann.

Nach *Beitzke* greift das periostale syphilitische Granulationsgewebe stets den darunter liegenden Knochen an, während Durchbrüche und Einbeziehung der Weichteile ausbleiben können. Die Frage, ob ein Gumma jemals Knochenzerstörungen setzt, von dem Ausmaß, wie sie im Fall Sch. vorliegen, möchte ich offen lassen. Sicher ist, daß im Falle eines Gummas die Probeexzision über den Knochendefekt eine klare, zähflüssige Masse oder gelbes, trockenes, bröckeliges Gewebe oder derbes schwieliges Narbengewebe zu Tage gefördert hätte. Außerdem ist zu beachten, daß die Wassermann'sche Reaktion im Blut und Liquor negativ war.

Dem histologischen Befund und der Tatsache zufolge, daß die Erkrankung des Patienten Sch. progredient verläuft, sind

auch jene Fälle auszuschließen, die *Freund* beschreibt. Nach seinen Untersuchungen scheint es möglich, daß die gummöse Schwiele durch das Fettmark zurückerobert und vordem im Gummi liegende nekrotische Knochenbälkchen wieder in die lebende Spongiosa eingebaut werden können.

Das Röntgenbild ließe vielleicht auch einen Sonderfall einer Knochentuberkulose differentialdiagnostisch in Erwägung ziehen. *Schinz, Baensch, Friedl* besprechen in ihrem Lehrbuch den Fall, daß Herde, wie sie bei der käsigen Form der Tuberkulose im Knochenmark entstehen, durch einen Demarkationswall von tuberkulösem Granulationsgewebe vom gesunden Knochen abgesetzt, vollkommen eingeschmolzen und resorbiert werden können.

Somit entstünden Röntgenbilder, die der einen oder anderen Röntgenaufnahme des Falles Sch. gleichen könnten. Die Betrachtung aber der Serie der Aufnahmen läßt eine solche Entwicklung nicht annehmen, und das klinische Bild und die feingewebliche Untersuchung schließen den Verdacht auf Tuberkulose sicher aus.

Ueber die Knochen-Lymphogranulomatose hat *Uehlinger* ausführlich berichtet und dabei die Möglichkeit einer reinen und primären Lymphogranulomatose der Knochen nicht erwähnt. Sie entsteht durch unmittelbares Uebergreifen der lympho-granulomatösen Lymphadenitis auf den Knochen und durch Metastasen auf dem Blutwege. In allen Fällen bestehen also klinisch zu eruierende Veränderungen der Lymphdrüsen.

Die übrigen spezifischen chronischen Entzündungen, wenngleich sie auch von Veränderungen der Knochen begleitet sein können, kommen nicht in Frage, weil in jedem dieser Fälle die allgemeinen Krankheitssymptome derart ins Auge fallen, daß sie niemals übersehen werden können, oder aber die Erkrankung des Knochens von heftigen Entzündungserscheinungen begleitet ist.

Die Erkrankung des Patienten Sch. als trophoneurotische Störung anzusehen, wäre ebenfalls verfehlt, da die Röntgenaufnahmen ein kontinuierliches Fortschreiten des Prozesses von der rechten zur linken Seite über die Mittellinie zeigen, das nicht dem Verlauf der Nervenbahnen entspricht.

Damit fällt ebenfalls der Verdacht auf eine Tabes, der trotz negativer Wassermann'scher Reaktion und negativen neurologischen Befunden vielleicht nicht ganz unberechtigt wäre. *Domarus* z. B. schildert gerade das Ausfallen der Zähne als Folge einer trophoneurotischen Störung als Symptom jener Erkrankung und *Zuppinger* erwähnt, daß bei der Tabes mitunter im Anschluß an Kieferfrakturen Fragmentstücke völlig resorbiert werden können.

Wichtig ist auch die Erwägung, ob es sich nicht um eine primär chronische Osteomyelitis handeln könnte, und zwar um eine jener Formen, die als trockene Osteomyelitis bezeichnet werden, und ohne Eiterbildung verlaufen. Dennoch sind fast alle Fälle, die in der Literatur beschrieben werden, mit Entzündungserscheinungen begleitet, wie Schwellung der Weichteile, Lymphadenitis, Reaktion des Periosts.

Erinnert sei dabei an die Fälle, die *Axhausen* als Pseudo-Paget beschrieb, und deren Röntgenbilder keine Defekte des Knochens, sondern nur dessen Strukturlosigkeit zeigten.

Waßmund allein beschreibt eine Erkrankung, der an dieser Stelle größere differentialdiagnostische Bedeutung zukommen muß, und der er den Namen Osteomyelitis occulta gibt. Sie sieht dem Fall Sch. ähnlich, unterscheidet sich aber doch wesentlich von ihm. Jene Erkrankungsfälle zeigen nichts von einer Auftreibung des Knochens, Reaktion des Periosts oder Schwellung der Weichteile. Selten nur ist eine geringe Lymphadenitis zu verzeichnen. Die Patienten wissen, bedingt durch jene Symptomlosigkeit, von ihrer Erkrankung nichts, und werden nur gelegentlich einer Röntgenaufnahme aufmerksam darauf.

Die Röntgenaufnahmen zeigen dann einen unscharf begrenzten oder unregelmäßig bezeichneten Bezirk, in dessen Bereich die Knochenstruktur fehlt, die Corticalis aber vollständig erhalten ist. Oder aber das Röntgenbild zeigt keinen Defekt im Bereich des Erkrankungsherdes, sondern eine fleckige Verdichtung der Knochenzeichnung.

Der histologische Befund zeigt „zellig infiltriertes Knochenmark mit vielen kleinsten Knochenbröckeln".

Französische Autoren *(Dupas, Badelon, Daydé)* stellten in jüngster Zeit ein Krankheitsbild auf, das sie als kryptogenetische, progressive lokalisierte Osteolyse bezeichnen. Es handelt sich um ein sehr seltenes Krankheitsbild, daß dadurch charakterisiert ist, daß meist im Anschluß an ein Trauma ein großer Teil des Knochens im Laufe etwa eines Jahres vollständig verschwindet. *Schinz*, der über zwei eigene einschlägige Fälle verfügt, weist darauf hin, daß bei diesen Prozessen jedweder Anhaltspunkt für eine infektiöse, avitaminöse oder endokrine Störung fehlt. Der Knochen wird allmählich unter Ausbildung eines spitz zulaufenden spießartigen Gebildes abgebaut, um schließlich vollständig zu verschwinden. Wenn auch bisher diese Erkrankung nur an Röhrenknochen zur Beobachtung kam, und der osteolytische Prozeß sich meist so auswirkte, daß er konzentrisch vorwärts schritt, so zeigen die von *Schinz* beigebrachten Bilder doch röntgenologisch eine große Aehnlichkeit mit der Beobachtungsserie

des Falles Sch., wenn auch in unserem Fall der Resorptionsprozeß am Knochen vom Alveolarfortsatz aus exzentrisch sich entwickelte. Der histologische Befund, der in dem einen Fall anläßlich eines Transplantationsversuches gewonnen wurde, ist nicht klar und lautet: „Am ehesten noch eine Osteomyelitis albuminosa".

Die im Falle Sch. erhobenen klinischen, röntgenologischen und histologischen Befunde erbringen auch bei genauester Analyse derselben und trotz 15-monatiger Beobachtung keine eindeutige Klärung. Die ausführliche Diskussion der verschiedenen in Frage kommenden Krankheitsgruppen zeigt, daß die eigene Beobachtung sich in keine dieser Gruppen einreihen läßt.

Wenn es auch durch die histologischen Befunde wahrscheinlich gemacht wird, daß eine der Enulis bzw. dem zentralen Granulom nahestehende Veränderung vorliegt, so zwingen die klinischen und röntgenologischen Ergebnisse doch zur Zurückhaltung.

Die kryptogenetische progressive lokalisierte Osteolyse ist ein Krankheitsbild, mit dem die *Röntgenbefunde* weitgehende Uebereinstimmung zeigen. Solche aetiologisch nicht geklärte und histologisch nicht sicher fundierte Symptomenkomplexe sind jedoch wenig befriedigend, ein Grund, der mich davon abhält, das Krankheitsbild im Falle Sch. dieser Gruppe einzuordnen.

Es ist daher gerechtfertigt, für diese Erkrankung den nichts präjudizierenden Ausdruck „progressiver Kieferschwund" zu verwenden.

Zusammenfassung

Im vorliegenden Fall wird eine destruierende Knochenerkrankung am Unterkiefer beschrieben, die zur Beobachtung kam, als sie schon zu einer erheblichen peripheren Defektbildung der rechten Seite des Unterkiefers und zur Spontanfraktur derselben geführt hatte.

Bis auf den ersten unteren Schneidezahn waren zur Zeit der ersten Untersuchung bereits alle Zähne der rechten Unterkieferhälfte zu Verlust gekommen.

Im Laufe einer teils klinischen, teils *röntgenologischen* Beobachtungsdauer von 15 Monaten konnte ein Fortschreiten des Prozesses festgestellt werden. Das ausgebrochene Mittelstück wurde während dieser Zeit vollkommen, der aufsteigende Ast der rechten Unterkieferseite bis auf den cranialen Teil des Processus condyloideus abgebaut. Von dem Kieferkörper der Kinnpartie ist bis auf die starke Corticalis am unteren Rand aller Knochen geschwunden. Die restierende, streckenweise nur bleistiftstarke Knochenleiste, die bis zur Gegend von ehemals $\overline{43}$/

reicht, verjüngt sich stetig und hat die Form eines zugespitzten Spanes angenommen. An der Mittellinie hat der Resorptionsprozeß nicht haltgemacht, er hat auf die linke Kieferseite übergegriffen.

Unter der Wurzelspitze des ersten linken unteren vitalen Praemolaren entwickelte sich ein isolierter Destruktionsherd, der noch im Wachstum begriffen ist, und vor der Vereinigung mit dem großen Defekt steht.

Klinisch war den Operationsbefunden zufolge kein Granulationsgewebe oder irgendwelche Flüssigkeitsansammlung über den Defekt festzustellen.

Alle diese Veränderungen gingen ohne klinische Entzündungserscheinungen einher, also auch ohne Beteiligung des Periosts und ohne Lymphdrüsen-Veränderungen.

Die übrigen röntgenologischen und klinischen Untersuchungen zeigten keine krankhaften Veränderungen, wenigstens nicht insoweit, als diese maßgeblichen Einfluß auf das vorliegende Krankheitsbild hätten haben können.

Der histologische Befund zeigt u. a. im Bereich des spongiösen Knochengewebes ein zellreiches Gewebe mit vielen hyperämischen Kapillaren, Blutungen, Infiltraten von kleinen Rundzellen und Plasmazellen, reichlich Fibroplasten und einzelnen mehrkernigen Riesenzellen. Innerhalb dieses Gewebes finden sich an den zellreichen Stellen geringe nekrobiotische Kernveränderungen, spärlich Reste von Fettgewebe sowie mehrere weite, cystenartige Hohlräume, die keinen färbbaren Inhalt und keine besondere Auskleidung ihrer Wand erkennen lassen.

Die erhobenen Befunde (klinische, röntgenologische und histologische) lassen auch bei eingehendstem Studium ein Einordnen des vorliegenden Krankheitsfalles in eine Gruppe der bisher bekannten Knochenerkrankungen nicht zu.

Herrn Professor Dr. *Beutel* danke ich für die Ueberlassung der Arbeit und für die freundliche Hilfe und Unterstützung bei der Ausfertigung.

Literaturverzeichnis

Axhausen: Ueber Osteodystrophia fibrosa und Epulis. Arch. f. klin. Chir., 174, 1933.

— Ueber Paget und Pseudo-Paget 'der Kiefer. Deutsche Kieferchirurgie I/1, 1934.

Beitzke: Erworbene Syphilis der Knochen (Henke-Lubarsch: Handbuch der spez. pathol. Anatomie und Histologie IX/2, 1934).

Borst: Echte Geschwülste(Aschoff: Patholog. Anatomie, 1. Bd., Jena 1928).

Chabaud: zitiert nach Frangenheim: Die Syphilis der Knochen (Jadassohn: Handbuch der Haut- und Geschlechtskrankheiten, Band 17, 1928).

Domarus: Grundriß der inneren Medizin. Berlin, Springer, 1940.

Dupas, Badelon, Daydé: Sur un cas d'ostéolyse progressive de la main gauche d'origine indéterminée. Rév. d'Orthop. 23, 1936.

Freund: Ueber Knochensyphilis. Virch. Arch. 288, 1933.

Haslhofer: Engel-Recklinghausen'sche Knochenkrankheit (Henke-Lubarsch: Handbuch der speziellen pathol. Anatomie und Histologie, IX/3. Berlin 1937).

Häupl: Riesenzellensarkome der Kiefer. Vjschr. f. Zahnheilkunde, 1925.

— Grundriß der Histopathologie des Zahnes und seines Stützapparates. Leipzig, Barth, 1940.

Hußlein: Zur Frage der Pagetschen und Recklinghausen'schen Knochenerkrankung. Bruns Beiträge 169, 1939.

Konjetzny: Die sogenannte lokalisierte Ostitis fibrosa. Arch. f. klin. Chir. 121, 1922.

Krause: Die Erkrankungen des Hypophysenvorderlappens. Neue Deutsche Klinik. 15, 1938.

Pommer: Zur Kenntnis der progressiven Hämatom- und Phlegmasieveränderungen der Röhrenknochen. Arch. f. Orthop. 17, 1920.

Recklinghausen: Handbuch der allgemeinen Pathologie des Kreislaufs und der Ernährung. Kap. V. Stuttgart, 1883.

Römer: Die Pathologie der Zähne (Henke-Lubarsch: Handbuch der spez. path. Anatomie und Histologie IV/2. Berlin, 1928).

Lehrbuch der Röntgendiagnostik. Herausgegeben von Schinz, Baensch, Friedl, 4. Aufl., Band I, Leipzig 1939.

Schinz und Uehlinger: Zur Diagnose, Differentialdiagnose, Prognose und Therapie der primären Geschwülste und Zysten des Knochensystems. Ergebnisse der med. Strahlenforschung 5, 1936.

Stenhuis und Nauta: Osteolyse der ganzen Mandibula durch chron. Entzündung. Röntgenpraxis 8, 1936.

Thoma: A case of progressive atrophy of the facial bones with complete atrophy of the mandible. Journal of Bone and Joint Surg. Old Ser. 31, 1933.

Uehlinger: Knochenlymphogranulom. (Schinz, Baensch, Friedl: Lehrbuch der Röntgendiagnostik, 4. Aufl., I. Band, Leipzig, 1939).

Waßmund und Anders: Ueber eine bisher unbekannte, destruierende Erkrankung der Kieferknochen. Vierteljahresschrift f. Zahnheilk., 48, 1932.

Waßmund: Lehrbuch der praktischen Chirurgie des Mundes und der Kiefer. Band I. Leipzig, Barth, 1935.

Zuppinger: Kiefer und Zähne (Schinz, Baensch, Friedl: Lehrbuch der Röntgendiagnostik, 4. Aufl., I. Band, Leipzig, 1939).

Lebenslauf

Am 11. Juni 1915 wurde ich als Tochter des Kaufmanns Friedrich Leukel in Saarbrücken geboren. Von Ostern 1921 bis Ostern 1934 besuchte ich die Auguste Viktoria-Schule zu Saarbrücken, an der ich auch meine Reifeprüfung ablegte. Im Sommer 1934 genügte ich in Nagold/Wttbg. meiner Arbeitsdienstpflicht. Von Winter-Semester 1934/35 bis Winter-Semester 1937/38 studierte ich in Frankfurt a. M. Zahnheilkunde und erhielt am 24. Mai 1938 die Approbation als Zahnärztin. Von 1. Juni 1938 bis 1. Juni 1939 war ich als Volontär-Assistentin in der kieferorthopädischen Abteilung des Zahnärztlichen Universitäts-Instituts „Carolinum", Frankfurt a. M., tätig. Ab 1. Juni 1939 übe ich meinen Beruf als Assistentin und Vertreterin in der freien Praxis aus.

Ruth Leukel

Abbildungen

Bild 1

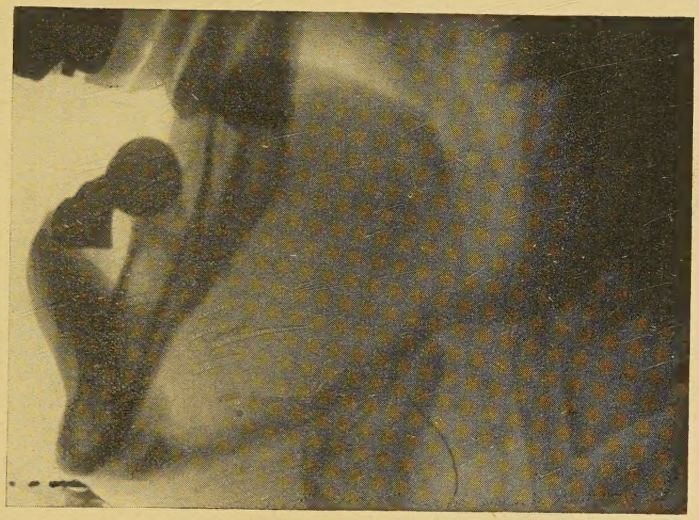

Bild 2

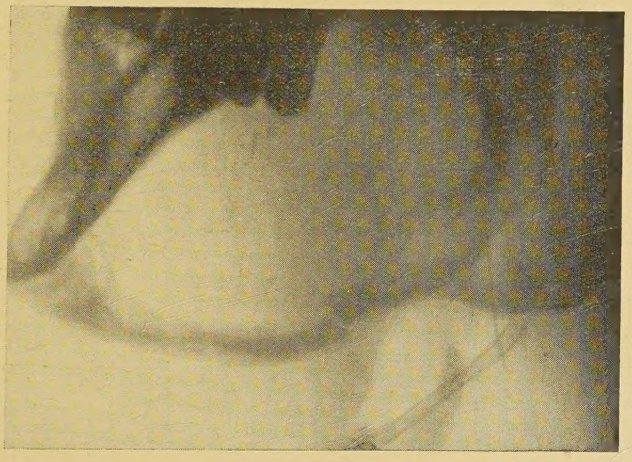

Bild 3

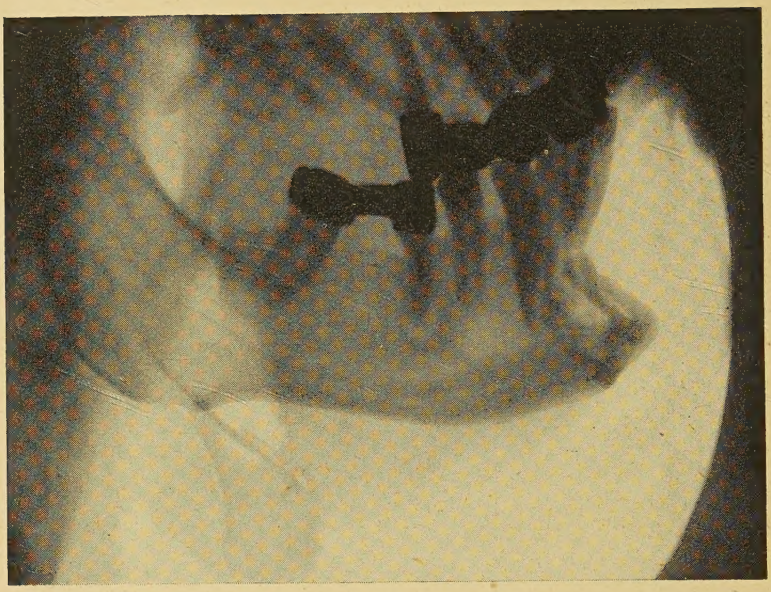

Bild 4

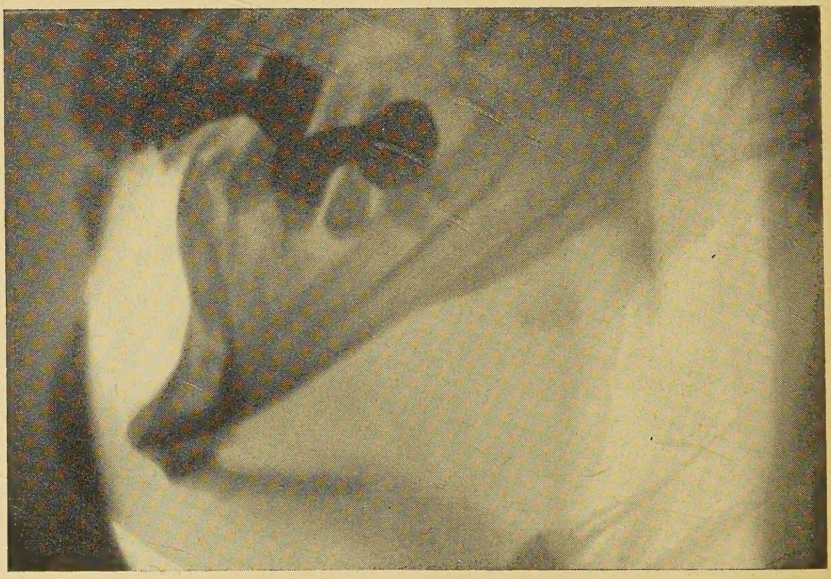

Bild 5

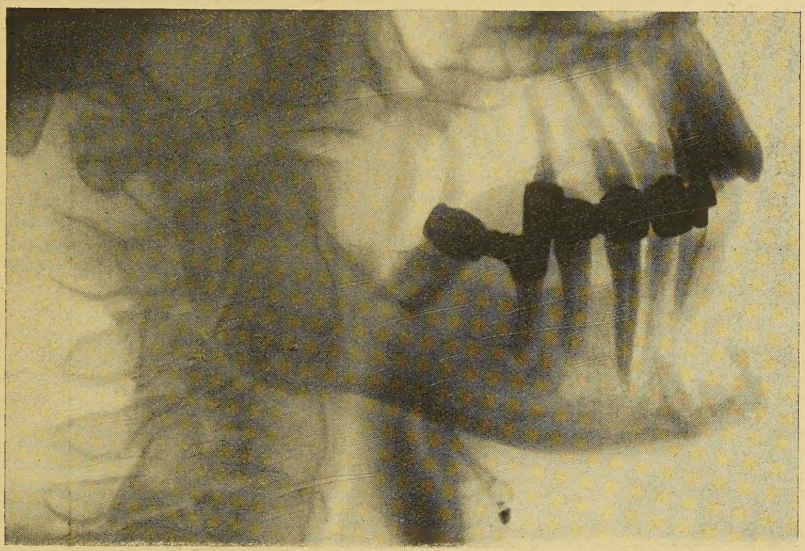

Bild 6

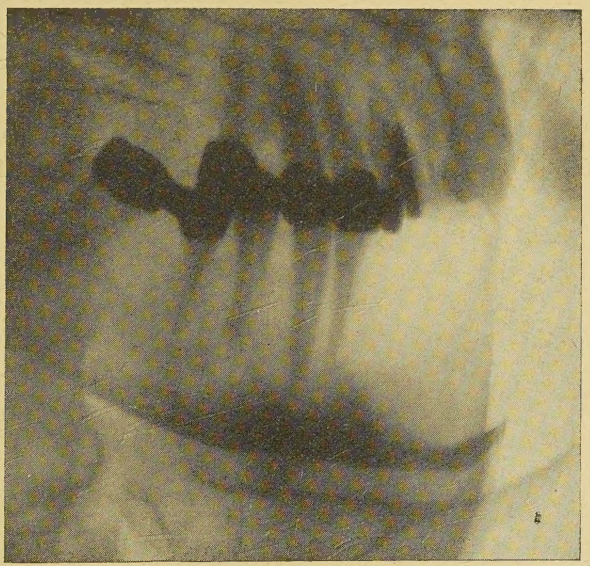
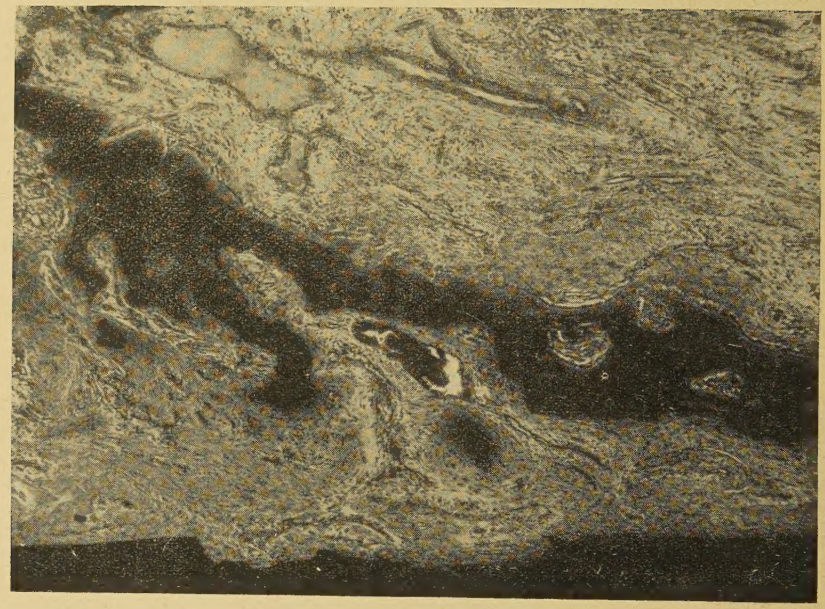
Bild 7